Médecine Buccale

Fentes labio-palatines

APPROCHES THÉRAPEUTIQUES CHIRURGICALES, ORTHODONTIQUES ET PROTHÉTIQUES

Bruno GROLLEMUND, Olivier ETIENNE

Georges HERZOG, Christian MOLÉ

id
PRESSE EDITION MÉDIA

Auteurs

Dr Bruno Grollemund
Docteur en chirurgie dentaire, spécialiste qualifié en Orthopédie Dento-Faciale, PhD
Praticien hospitalier à temps partiel aux Hôpitaux Universitaires de Strasbourg, au CCMR Fentes et Malformations Faciales (MAFACE), au CRMR Maladies Orales et Dentaires Rares (ORARE) et au CCMR Séquence de Pierre Robin et Troubles de Succion-Déglutition Congénitaux (SPRATON) des Hôpitaux Universitaires de Strasbourg
Responsable pédagogique du DU « Fentes Labio-Palatines, approches thérapeutiques pluridisciplinaires »
Vice-président de l'Association Francophone des Fentes Faciales

Dr Olivier Etienne
Docteur en sciences odontologiques, Docteur en chirurgie dentaire
Maître de Conférences des Universités – Praticien Hospitalier temps partiel, HDR (habilitation à diriger de la recherche)
Responsable de la sous-section Prothèses de Strasbourg
Responsable du DU d'Esthétique du sourire de Strasbourg
Co-responsable du DU des Fentes labio-palatines-
Référent pour la prothèse maxillo-faciale et pour le Centre de référence des maladies rares
Pratique libérale

Dr Georges Herzog
Diplôme en médecine dentaire à Genève
Diplôme de spécialiste en orthopédie-dento-faciale
Diplôme de Master of Science in Dentistry de l'Université de Toronto
Ancien Maître assistant département orthodontie Université de Berne
Ancien Maître assistant département orthodontie Université de Genève
Ancien Orthodontiste consultant de l'équipe pluridisciplinaire du CHUV (Lausanne)
Ancien Orthodontiste consultant de l'équipe pluridisciplinaire des HUG (Genève)

Dr Christian Molé
Spécialiste qualifié en chirurgie orale
Exercice libéral limité à la Parodontie et à l'implantologie chirurgicale
Docteur d'Université en odontologie, médecine et chirurgie expérimentales
Ancien Assistant Hospitalier et Universitaire en Parodontie et Implantologie
Enseignant postuniversitaire dans plusieurs CES, DU, DEA, DESC
Président du Collège Lorrain d'Implantologie et de Prothèse implanto-portée
Membre du comité scientifique de 3 revues françaises : Implant/Clinic, JPIO et NRPI

Dr Michèle Bigorre
Diplômée en Chirurgie Plastique Reconstructrice et Esthétique et en Chirurgie Infantile
Responsable du centre expert des Fentes et Malformations Faciales (MAFACE)
Master 2 en Sciences Chirurgicales (Paris XI)
Ancienne chef de Clinique – Assistante et Praticienne hospitalière, CHU Lapeyronie
Activité libérale Polyclinique St Roch
Praticien Attachée CHU St Eloi
Montpellier

Pr François Clauss
Docteur en Chirurgie Dentaire
Université de Strasbourg
Professeur des Universités – Praticien Hospitalier
Odontologie Pédiatrique
Unité fonctionnelle Odontologie Pédiatrique
Centre de référence Maladies Rares O-RARES
Pôle de Médecine et de chirurgie Bucco-dentaires
Hôpitaux Universitaires de Strasbourg
UMR INSERM 1260 « Nanomédecine Régénérative »

Dr Sait Ciftci
Docteur en Médecine
Université de Strasbourg
Docteur en Sciences
« Biomatériaux et Bioingénierie Tissulaire »
Université de Strasbourg, INSERM Strasbourg, Unité 1121
Diplôme d'études spécialisées, mention « Oto-Rhino-Laryngologie et Chirurgie Cervico-Faciale »
Université de Strasbourg
Praticien Hospitalier
Service d'Oto-Rhino-Laryngologie et Chirurgie Cervico-Faciale – Hôpitaux Universitaires de Strasbourg

Pr Anthony de Buys Roessingh
PD Dr, MD, PhD
Faculté de Médecine, Lausanne, Suisse
Chirurgien pédiatre FMH, Médecin chef
Docteur en médecine (MD),
Faculté de Lausanne, Suisse
Docteur en Sciences (PhD), Faculté de Paris-Descartes, France
HDR (habilitation à diriger de la recherche)
Privat Docent et Maître d'Enseignement et de Recherche
Coordinateur des fentes faciales
Coordinateur de la filière brûlé
SCEA
DFME
CURCP
Centre Hospitalier Universitaire Vaudois (CHUV)

Dr Patrick Diner
Docteur en médecine, spécialiste en chirurgie plastique et maxillo-faciale
Hôpital Necker-Enfants malades, APHP, Paris
Membre de l'Académie Nationale de Chirurgie
Professeur associé au collège de Médecine des Hôpitaux de Paris

Dr Catherine-Isabelle Gros
Docteur en Chirurgie Dentaire, Université de Strasbourg
Docteur des Universités en Sciences Odontologiques, Université de Strasbourg
Ancien Assistant Hospitalo-Universitaire en Chirurgie orale, Hôpitaux Universitaires de Strasbourg
Maître de Conférences des Universités, Faculté de Chirurgie Dentaire, Université de Strasbourg
Praticien Hospitalier, Responsable de l'Unité Fonctionnelle de Radiologie (UF 8609) du Pôle de Médecine et Chirurgie Dentaires des Hôpitaux Universitaires de Strasbourg

Dr Caroline Dissaux
Docteur en médecine, spécialisée en Chirurgie Maxillo-Faciale et en Chirurgie plastique, esthétique et reconstructrice
Praticien hospitalier aux Hôpitaux Universitaires de Strasbourg et au centre de compétence MAFACE
Enseignante à l'Université de Strasbourg et responsable des modules chirurgicaux du DU des fentes labio-palatines
Doctorat en Sciences de la santé, Section Biomécanique (P.H.D.) et HDR, Université de Strasbourg
Master 2 de Bioingéniérie crânienne, faciale et dentaire, Strasbourg, 2013
Membre du laboratoire ICUBE et Coordinateur principal du PHRC National-FRENCHCLEFT

Dr Aurélie Majourau-Bouriez
Docteur en Chirurgie dentaire (Paris VII)
Postgraduate Certificate in Orthodontics et Master of Dental Sciences (Univ. of Connecticut, USA)
Spécialiste qualifiée en Orthopédie Dento-Faciale
Praticien Attachée Hôpital Necker Enfants Malades, Service de Chirurgie Maxillo-Faciale et Plastique, Centre de Référence des Fentes et Malformations Faciales (MAFACE), AP-HP, Paris
Praticien Attaché Institut de l'Enfant, Centre de Compétence MAFACE, et Pôle pluridisciplinaire du ronflement et des apnées du sommeil de l'enfant Clinique Marcel Sembat, Boulogne-Billancourt
Enseignante au DU des Fentes, Module ODF, Université de Strasbourg
Coprésidente de la Commission des fentes labio-palatines à la FFO
Pratique privée exclusive en ODF, Boulogne-Billancourt

Dr Eva Galliani
Docteur en médecine spécialisée en chirurgie Maxillo-Faciale
Praticien hospitalier à l'Hôpital Necker-Enfants malades, APHP, Paris
Chirurgien responsable Centre Référence Fentes et Malformation Faciales (Maface)

Dr Maria Costanza Meazzini
Docteur en Médecine et Chirurgie Dentaire, Université de Milan, Italie
Spécialiste en Orthodontie et Orthopédie Faciale, Université de Harvard, Boston, USA
Spécialiste en Orthodontie Crânio-Faciale, Université of Illinois at Chicago, Chicago, USA
Professeur Assistant, Département de Chirurgie Maxillo-Faciale et Orthodontie de l'Université de Milan, Italie
Président de Société Européenne de Fentes Faciales et Malformations Crânio-Faciales

Pascale Gavelle
Psychologue clinicienne
Psychothérapeute
Diplômée de l'École des Psychologues Praticiens, Paris
Certificat de Thérapie familiale systémique – CEFA – Paris
Responsable scientifique du module Psychologie du DU fentes labio-palatines

Dr Cécilia Naeva-Vaz
Docteur en médecine, spécialisé en chirurgie maxillo-faciale
Praticien Hospitalier à temps plein au service de chirurgie Maxillo-Faciale et Plastique et au Centre de Référence des malformations de la face et fentes faciales (MAFACE) à l'hôpital Necker-Enfants Malades, APHP, Paris

Dr Jérémy Ohayon
Docteur en Chirurgie Dentaire,
Université de Strasbourg
Spécialiste qualifié en Orthopédie Dento-Faciale
Assistant Hospitalo-Universitaire
DU de Fentes Labio-Palatines

Dr Paolo Scolozzi
Diplômé en Médecine Humaine à l'Université de Lausanne
Diplômé en Médecine Dentaire à l'Université de Genève
Spécialiste FMH en chirurgie orale et maxillo-faciale
Spécialiste SSOS en chirurgie orale
Professeur ordinaire à la Faculté de Médecine de Genève
Chef de Service, Service de Chirurgie Maxillo-Faciale et de Chirurgie Buccale, Département de Chirurgie, Hôpitaux Universitaires de Genève

Pr Arnaud Picard
MD, PhD, HDR
Professeur des Universités-Praticien Hospitalier à la Faculté de Médecine Paris Descartes, Université Paris 5
Chef de Service de Chirurgie Plastique et Maxillo-faciale de l'Hôpital Necker-Enfants malades APHP
Coordonnateur du Centre de Référence National Maladies Rares « Fentes et Malformations Faciales » (MAFACE)
Membre du directoire de la Filière Maladies rares TETECOU
Membre de l'ERN (European Reference Network) CRANIO

Dr Marion Strub
Docteur en chirurgie dentaire, Université de Strasbourg
Docteur en sciences de la vie et de la santé, Université de Strasbourg
Maître de Conférences des Universités-Praticien Hospitalier en Odontologie Pédiatrique
DU de prise en charge orale du patient en situation de handicap
DU de pédagogie médicale

Dr Sophie Riehm
Docteur en médecine, spécialité en radiologie.
Praticien Hospitalier à temps plein au Centre Hospitalier Universitaire de Hautepierre à Strasbourg, spécialisée en imagerie ORL au sein du Pôle Tête et Cou.
Spécialisée sur l'imagerie CBCT sinuso-dentaire.

Dr Jean-Claude Talmant
Docteur en médecine, Université de Nantes
Spécialiste de Chirurgie Plastique Reconstructrice et esthétique
Pratique privée
Membre de la SoFCPRE
Ancien attaché consultant de Chirurgie Plastique, CHU Nantes
Créateur du Centre de Compétence de traitement des Malformations Faciales et Fentes Labio-Palatines de la Clinique Jules Verne, Nantes
Membre fondateur de l'Association Francophone des Fentes Faciales, Ancien Président
Visiting Professor, invité à délivrer la ''Millard Oration'' du Congrès National Indien des fentes Labio-Palatines
DU de Traitement des Fentes Labio-Palatines, Strasbourg

Dr Elisabeth Ruppert
MD, PhD
Neurologue, somnologue
Maître de Conférences des Universités – Praticien Hospitalier
Centre des Troubles du Sommeil – CIRCSom
Hôpitaux Universitaires de Strasbourg
Université de Strasbourg, Faculté de Médecine
CNRS « Lumière, rythmes circadiens, homéostasie du Sommeil et NeuroPsychiatrie »
Institut des Neurosciences Cellulaires et Intégratives UPR 3212

Dr Catherine Tomat
Docteur en médecine, spécialité en stomatologie
Compétence en Orthopédie Dento-Maxillo-Faciale
Short-Term post graduate programme in Orthodontics, Aarhus
Attachée à l'hôpital Necker-Enfants Malades, service de Chirurgie Maxillo-Faciale et Plastique (Pr A. Picard)
Présidente du comité scientifique des journées d'orthodontie 2022, 2023

Pr Marie-Paule Vazquez
Docteur en médecine, Paris 7
Chirurgien infantile
Chirurgien plasticien
Professeure Émérite de chirurgie maxillo-faciale
UFR de médecine, Université de Paris
Ex-chef de service de chirurgie maxillo-faciale
et chirurgie plastique
Hôpital Necker-Enfants malades, APHP
Ex-coordinatrice du CRMR Fentes et
Malformations faciales
Membre de l'Académie de chirurgie

Dr Anne Sophie Weingertner
Docteur en médecine
Praticien Hospitalier du Pôle de Gynécologie
Obstétrique du CHU de Strasbourg
DIU d'Échographie Gynécologique
et Obstétricale et DIU de Médecine Fœtale
Médecin responsable des Unités Fonctionnelles
d'Échographie et de Médecine Fœtale,
site CMCO et Hautepierre du CHU de Strasbourg
Coordinatrice du Centre Pluridisciplinaire
de Diagnostic Prénatal de Strasbourg

Dr Brigitte Vi Fane
Docteur en chirurgie Dentaire, Université Paris 5
Spécialiste qualifiée en Orthopédie Dento-
Faciale
Maître de Conférences des Universités,
Université de Paris
Praticien Hospitalier, CHU de la Pitié Salpêtrière
Centre de Référence « Fentes et malformations
faciales » (MaFace, Service de Chirurgie maxillo-
faciale et plastique, Necker)
Centre de Référence « Maladies rares orales
et dentaires » (ORare, Rothschild)
Centre de Compétence « Maladies rares orales
et dentaires » (ORare, Pitié)
Pratique privée, Paris

Chantal Zbinden-Trichet
Diplômé en orthophonie, Université Pierre
et Marie Curie Paris 6
Ancienne chargée d'enseignement à la faculté
de médecine Pitié-Salpêtrière
Représentante nationale à la commission
européenne Eurocleft Eurocran
Présidente de l'Association francophone
des fentes faciales (AFFF)
Ancienne Attachée hospitalière aux
consultations pluridisciplinaires des fentes
faciales :
Hôpital R. Debré, Paris ; Hôpital A. Trousseau,
Paris ; Hôpital Necker ; Hôpital universitaire
vaudois (CHUV) Lausanne

Dr Delphine Wagner
Docteur en chirurgie dentaire, Université
de Strasbourg
Spécialiste qualifiée en Orthopédie dento-faciale
Docteur en Sciences, mention biomécanique
Maître de conférences des universités-Praticien
Hospitalier
Unité fonctionnelle d'ODF, Hôpitaux
Universitaires de Strasbourg
Centre de référence des maladies rares orales
et dentaires
Université de Strasbourg, Faculté de chirurgie
dentaire de Strasbourg

Médecine Buccale

Fentes labio-palatines

APPROCHES THÉRAPEUTIQUES CHIRURGICALES, ORTHODONTIQUES ET PROTHÉTIQUES

À LA DIFFÉRENCE DE BON NOMBRE D'AUTRES MALFORMATIONS, LA FENTE LABIO-PALATINE NE LÈSE AUCUNE FONCTION PHYSIOLOGIQUE VITALE. ELLE N'EN TOUCHE PAS MOINS AU CŒUR DE L'HUMAIN EN PORTANT ATTEINTE À SON EXPRESSION MÊME : LE VISAGE.

Les fentes labio-palatines sont très impressionnantes pour les parents et l'entourage familial, mais aussi pour les équipes soignantes non averties et les étudiants des spécialités concernées. Le traitement de leurs conséquences fonctionnelles multiples, mais également morphologiques, esthétiques et psychologiques, relève de nombreuses spécialités depuis la naissance jusqu'à l'âge adulte. Une coopération pluridisciplinaire entre tous les intervenants est nécessaire pour établir le diagnostic anatomique, génétique et/ou syndromique, évaluer le pronostic, avant d'assurer toutes les étapes thérapeutiques.

Cette prise en charge multidisciplinaire est au centre de cet ouvrage qui expose les différents aspects du traitement des fentes labio-maxillo-palatines au fil de la vie du patient, en s'appuyant notamment sur une riche iconographie. Il s'agit pour l'essentiel d'un canevas général auquel ont participé des praticiens ayant une expérience clinique reconnue.

Le souhait des auteurs est de susciter l'intérêt des praticiens désirant s'impliquer dans cette discipline en leur permettant d'appréhender plus sereinement le traitement des patients concernés sans jamais oublier que, tout au long du traitement, il faudra écouter l'enfant, écouter ses parents, et écouter les autres intervenants de toutes les spécialités. Un défi passionnant !

9 782361 340964

id
PRÉSSE EDITION MÉDIA

245 €

SOMMAIRE

PRÉFACE 8

INTRODUCTION 10

I DONNÉES GÉNÉRALES CONCERNANT LES FENTES LABIALES, PALATINES ET LABIO-MAXILLO-PALATINES 15

1. LE VISAGE, MIROIR DES ÉMOTIONS, TÉMOIN DE LA BEAUTÉ
Bruno Grollemund 17

2. LE RÉSEAU DE SOINS
Bruno Grollemund 19

3. ÉTAT DES CONNAISSANCES SCIENTIFIQUES ACTUELLES
Bruno Grollemund 22

4. PRISES EN CHARGE PLURIDISCIPLINAIRES AUTOUR DES FLP AUTRES QUE L'ODONTOLOGIE ET LA CHIRURGIE
Anne-Sophie Weingertner, Sait Ciftci, Chantal Zbinden-Trichet, Pascale Gavelle, Élisabeth Ruppert, Delphine Wagner 34

5. CHIRURGIE
Arnaud Picard, Anthony de Buys Roessingh, Caroline Dissaux 56

II L'ENFANT ET L'ADOLESCENT 67

1. SPÉCIFICITÉ DE CETTE MALFORMATION POUR LE TRAITEMENT ORTHODONTIQUE : LA GESTION DU TEMPS POUR UN TRAITEMENT AU LONG COURS
Georges Herzog 69

2. LE NOUVEAU-NÉ : L'ORTHÈSE PALATINE PASSIVE
Georges Herzog 104

3. SOINS DENTAIRES
François Clauss, Marion Strub 113

4. EXPLORATION DES FENTES LABIO-MAXILLO-PALATINES
Catherine-Isabelle Gros, Sophie Riehm 118

5. L'ALVÉOLOPLASTIE
Georges Herzog, Bruno Grollemund 127

6. LES DENTS EN BORDURE DE FENTE
Aurélie Majourau-Bouriez, Georges Herzog, Jérémy Ohayon 140

7. LE MAXILLAIRE : SIÈGE DES CONTRAINTES
Bruno Grollemund, Eva Galliani, Catherine Tomat, Patrick Diener 174

8. LA MANDIBULE : LA SÉQUENCE DE PIERRE ROBIN
Bruno Grollemund, Michelle Bigorre 194

9. LA CONTENTION
Bruno Grollemund 199

III L'ADULTE 201

1. PROTOCOLE ORTHODONTIQUE EXCLUSIVEMENT : LE CHOIX DES OBJECTIFS
Bruno Grollemund 203

2. INDICATIONS DE LA CHIRURGIE ORTHOGNATHIQUE
Georges Herzog 207

3. PROTOCOLE ASSOCIANT ORTHODONTIE ET CHIRURGIE
Caroline Dissaux, Brigitte Vi Fane, Cécilia Naeva-Vaz, Paolo Scolozzi, ... 235

IV RÉHABILITATION PROTHÉTIQUE 261

1. GÉNÉRALITÉS
Olivier Etienne 263

2. ANALYSE CLINIQUE ET CRITÈRES DÉCISIONNELS
Christian Molé 269

3. TRAITEMENTS PRÉPROTHÉTIQUES
Christian Molé 282

4. SOLUTIONS PROTHÉTIQUES DENTO- ET IMPLANTO-PORTÉES
Olivier Etienne 311

CONCLUSION 355

POSTFACE 357

Scannez ce QR code pour retrouver des cas annexes

5

CHIRURGIE

Arnaud Picard, Anthony de Buys Roessingh, Caroline Dissaux

Chirurgies primaires

Les patients porteurs de FLP exigent une prise en charge thérapeutique précoce, globale et continue dans le temps. Elle débute dès la naissance et se poursuit jusqu'à la fin de la croissance. Bien qu'il n'existe aucun consensus thérapeutique parfaitement défini, notamment en ce qui concerne la chronologie des interventions et les techniques chirurgicales, il y a convergence sur les grands principes :

– la nécessité d'une équipe pluridisciplinaire expérimentée ;
– la recherche d'un résultat esthétique satisfaisant ;
– le rétablissement de toutes les fonctions et d'une anatomie normale ;
– être le moins délétère possible pour la croissance à venir.

S'articulant autour du chirurgien référent, cette équipe pluridisciplinaire – comprenant chirurgien maxillo-facial, chirurgien plasticien, oto-rhino-laryngologiste, orthophoniste/phoniatre, psychologue, pédiatre, néonatalogiste, orthodontiste, chirurgien-dentiste, pédodontiste, généticien – doit permettre de proposer un traitement coordonné, cohérent et efficace.

La collaboration entre le chirurgien et l'orthodontiste est particulièrement étroite, les deux intervenant dès la naissance et tout au long de la croissance, voire au-delà. De plus, l'action de l'un prépare et retentit sur celle de l'autre, et vice-versa [1].

Période périnatale

Un diagnostic anténatal de FLP impose une information et une préparation des futurs parents. Une première consultation anténatale avec un chirurgien confirme l'existence de la fente et établit son pronostic, puis fournit aux parents des données embryologiques, anatomiques sur la malformation, ainsi que des informations sur la naissance et les principes du traitement. Le diagnostic est discuté lors des réunions du Centre pluridisciplinaire de diagnostic prénatal (CPDPN) et les bilans radiologiques et/ou génétiques complémentaires à la recherche d'anomalies associées sont décidés en fonction des données cliniques et échographiques. Un entretien avec une infirmière du service, référente dans la prise en charge des malformations, permet d'aborder le nursing, l'alimentation et les soins postopératoires des futures interventions.

La réparation du voile, de la lèvre et du nez *(fig. 1, 2, 3)*

Cette première étape chirurgicale est dorénavant pratiquée à partir de l'âge de 3 mois. Le voile est reconstruit selon la technique de la véloplastie intravélaire *(fig. 3)* décrite initialement par Kriens en 1967,

Figure 1. ***Fente labio-palatine unilatérale gauche : aspects préopératoire et postopératoire.***

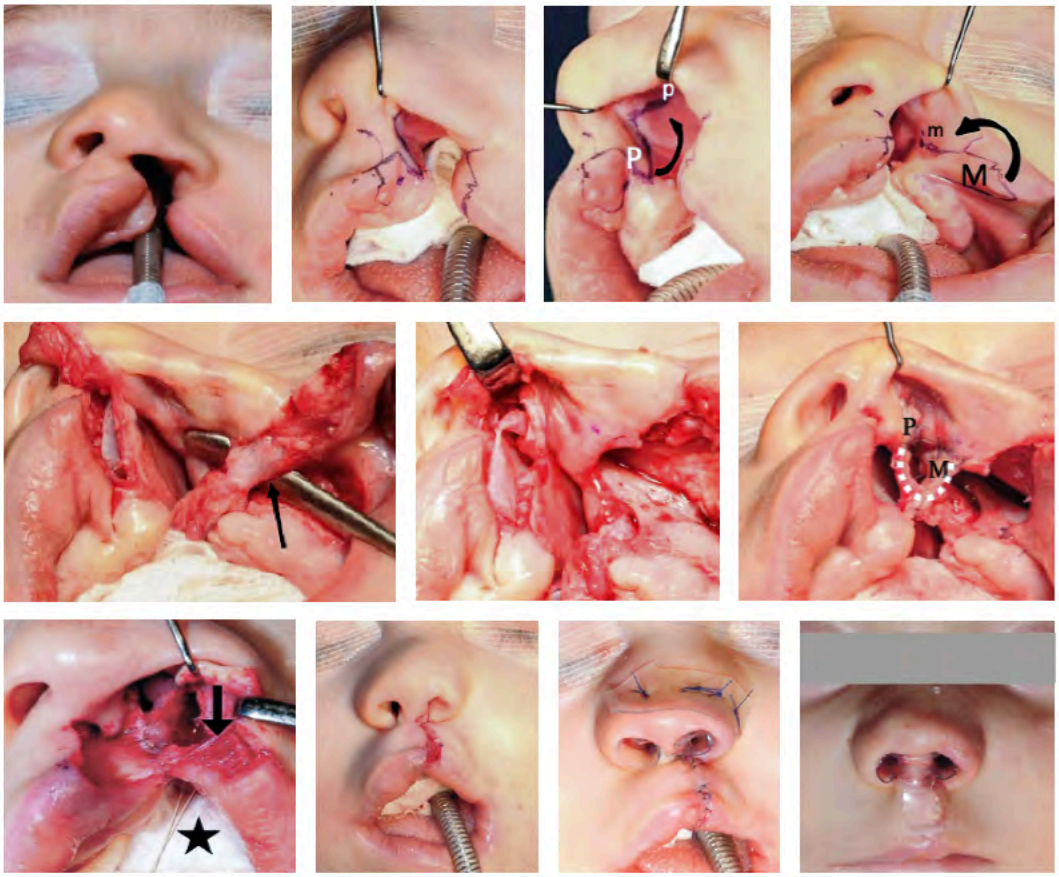

Figure 2. ***Étapes successives de la chéiloplastie associée à une septorhinoplastie (document du Dr Jean-Claude Talmant).***

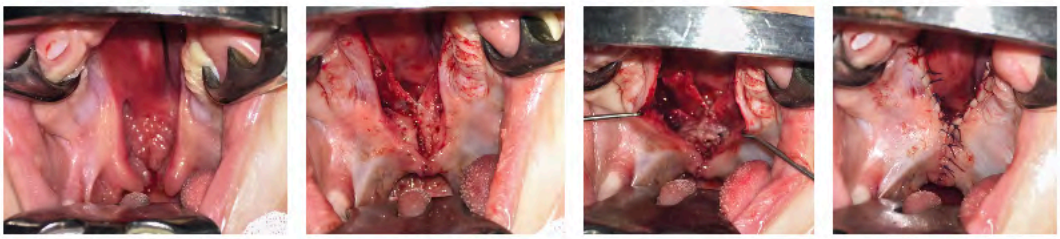

Figure 3. ***Véloplastie intravélaire.***

Expansion du maxillaire

Avant de procéder à l'alvéoloplastie, il est le plus souvent nécessaire de réaliser une expansion de l'arcade maxillaire principalement dans sa partie antérieure afin que son contour corresponde à celui de l'arcade mandibulaire *(fig. 5 à 11)*. Cela aura l'intérêt de lui donner une forme adéquate, mais également de faciliter le travail des chirurgiens lors de l'intervention. En effet, en présence d'une arcade déformée et de taille réduite du fait de sa constriction, il est difficile d'accéder au site nécessitant la greffe et de réaliser des lambeaux et sutures étanches sur une arcade dont le pourtour est tourmenté [23]. L'absence d'expansion ou une expansion insuffisante de l'arcade dentaire supérieure, notamment au niveau des dents en bordure de la fente peut parfois compliquer la manipulation et la suture des tissus mous pour la couverture du greffon.

L'accroissement réalisé est dû à l'élargissement des segments osseux bordant la fente et non à l'activation de la suture maxillaire médiane habituellement sollicitée lorsqu'un disjoncteur est utilisé. Après la réalisation de la greffe osseuse, il sera toujours possible, ultérieurement, de solliciter la suture maxillaire médiane en vue d'une expansion transversale squelettique. Celle-ci peut être toujours active sauf, parfois, pour certains cas présentant des polymalformations non étiquetées ou un syndrome. Un CBCT focalisé sur la suture médiane du maxillaire permettra de vérifier son activité potentielle. Pour l'orthodontiste, lors du bilan et avant la pose du quadhelix, il n'est pas indispensable de réaliser un bilan radiographique. On privilégiera cependant un CBCT plutôt qu'une orthopantomographie avant l'intervention chirurgicale afin d'évaluer le volume osseux à combler et la présence ou non de l'incisive latérale permanente.

L'expansion sera toujours réalisée à l'aide d'un appareil fixé comme un quadhelix ou un disjoncteur *(fig. 5 à 11)* et non pas d'une plaque amovible munie d'un vérin central. Privilégier les appareils fixés permet un port continu, l'exercice d'une force « orthopédique », un temps de traitement plus court et le maintien de conditions parodontales saines. Avant l'intervention, un quadhelix, un arc transpalatin ou un fil rigide épousant les faces palatines des dents présentes, amovibles et à insertion verticale ou horizontale, seront nécessaires afin de permettre au chirurgien de l'ôter après le début de la sédation et de le remettre immédiatement avant le réveil du patient. Ce dispositif sera laissé en place six mois au minimum, puis ôté partiellement en laissant les bagues munies de fourreaux pour permettre la pose du même dispositif en cas de récidive ultérieure. Les scanners intra-oraux à notre disposition pour la réalisation d'empreintes numériques facilitent désormais grandement la réalisation de ces empreintes.

Figure 5. ***Patient porteur à la naissance d'une fente labio-alvéolaire bilatérale totale en denture temporaire. L'occlusion en relation centrée montre une endognathie bilatérale et un bout à bout incisif.***

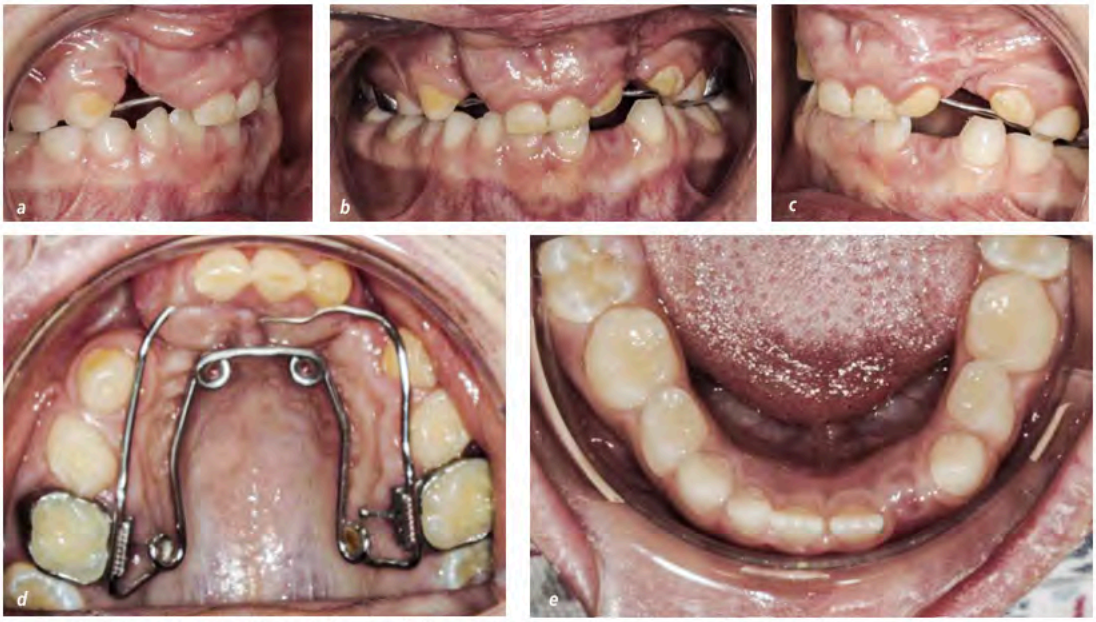

Figure 6. **Le même patient après la pose d'un quadhelix amovible. L'expansion obtenue de l'arcade maxillaire permet désormais au chirurgien de réaliser les deux greffes alvéolaires dans des conditions optimales.**

Figure 7. **Traitement orthodontique pré-greffe osseuse : expansion symétrique de l'arcade dentaire supérieure.**

Figure 8. **La zone antérieure de l'arcade (région canine) requiert une expansion transversale avant la réalisation de la greffe osseuse alvéolaire, alors que la distance inter-molaire est normale.**

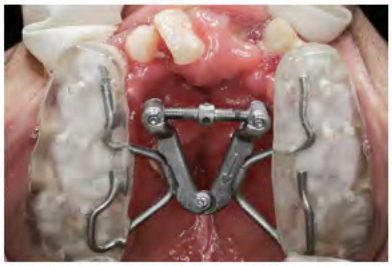

Figure 9. **La dimension transversale de la partie antérieure de l'arcade nécessite une expansion sélective, la distance intermolaire étant normale dans ce cas. L'orientation du disjoncteur correspond à cet objectif.**

Figure 10. **Vue frontale de l'appareillage après expansion sélective de la partie antérieure de l'arcade.**

Figure 11. **Plaque d'expansion rapide asymétrique : la zone antérieure de l'arcade (région canine) nécessite dans ce cas une expansion transversale plus importante du segment gauche de l'arcade (N. B. l'angulation du vérin d'expansion). La distance intermolaire est maintenue grâce à une charnière intégrée au système dans sa portion postérieure**

Figure 5. ***Un avancement du maxillaire supérieur par la technique d'ostéogenèse par distraction postéro-antérieure est planifié.***

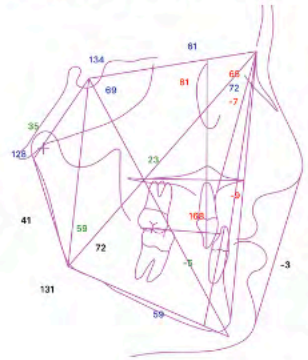

Figure 6. ***Tracé céphalométrique objectivant la nécessité d'un avancement chirurgical du maxillaire supérieur.***

Figure 7. ***Téléradiographie après la pose des distracteurs internes.***

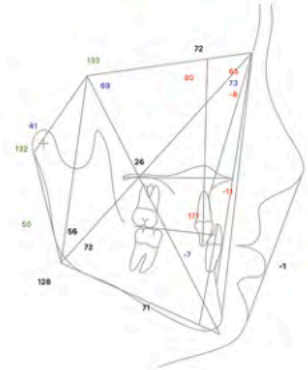

Figure 8. ***Tracé céphalométrique avant la distraction (14 ans).***

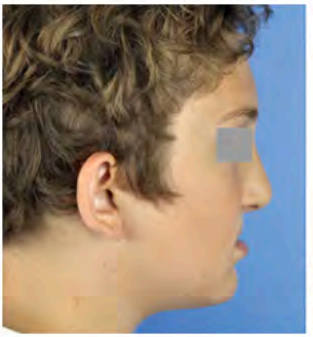

Figure 9. ***Profil avant distraction postéro-antérieure.***

s'étendant fréquemment jusqu'au milieu du palais osseux chez l'adulte *(fig. 5)*. Le chirurgien doit porter une attention toute particulière à l'étanchéité des plans encadrant la greffe, que ce soit au niveau nasal, palatin, vestibulaire ou crestal. La greffe osseuse tardive est réalisée de la même façon que chez l'enfant, mais l'état muqueux comme dentaire doit être pris en compte pour que le chirurgien puisse s'adapter. Contrairement au greffes préimplantaires, le prélèvement est réalisé au niveau de la crête iliaque la plupart du temps afin de garantir une quantité importante d'os spongieux à greffer. Cet os spongieux iliaque, représentant encore à l'heure actuelle le *gold standard* dans les greffes osseuses de fentes alvéolaires [9] peut ainsi être moulé dans l'espace de la fente, dont la géométrie est très particulière. En effet, l'os greffé est en contact avec deux surfaces corticales et quatre surfaces muqueuses : la muqueuse vestibulaire en avant, la gencive crestale en bas, la muqueuse palatine en arrière et la muqueuse nasale en haut *(fig. 6)*. Il est souvent compacté dans la fente alvéolaire afin de surcorriger le déficit osseux [10]. Si la racine de la dent du bord de fente est exposée sur plus de son tiers de hauteur, une avulsion devra être envisagée afin de garantir une meilleure intégration de la greffe osseuse. En effet, cette dernière ne pourra être intégrée si une hauteur importante de racine est mise à nue à son contact. De plus, une dent présentant une infection majeure en bord de fente devra également être avulsée et le kyste cureté. Il est alors préférable de réaliser l'avulsion dans le même temps que la greffe afin de combler immédiatement l'alvéole restante avec de l'os spongieux et d'éviter d'accroître le volume de la fente alvéolaire, par résorption de l'os alvéolaire secondaire à une avulsion réalisée en amont. Chez l'adulte, la greffe osseuse alvéolaire peut être associée dans certains cas à un temps de chéilorhinoplastie secondaire dans le même temps opératoire. Cela permet d'obtenir une large libération périostée, un accès plus aisé à la fermeture du plan nasal en rétro-alvéolaire, mais nécessite un opérateur entraîné et une restitution minutieuse de l'étanchéité des différents plans de décollement *(fig. 7)*.

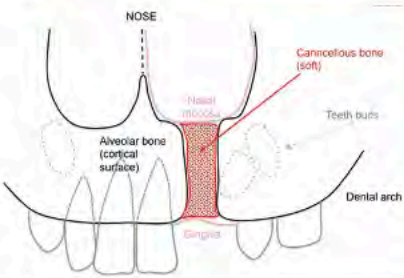

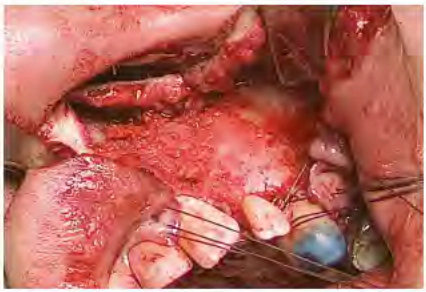

La greffe osseuse n'est souvent pas le premier motif de consultation chez l'adulte, mais se révèle indispensable dans la quasi-totalité des cas pour optimiser la prise en charge, quels que soient les objectifs que le chirurgien et le patient se sont fixés. Dans certains cas, le patient n'a pas connaissance de ce manque osseux et il est parfois difficile à déceler comme dans certains cas de l'enfant. Un CBCT ou un scanner est alors essentiel pour objectiver ce déficit *(fig. 8)*. Enfin, il est fondamental de prendre en compte le passé du patient, la lourdeur des traitements qu'il a reçus et leur impact psychologique. Ainsi, le chirurgien, comme l'orthodontiste, doit souvent expliquer pourquoi cette greffe est pourtant essentielle et quels en sont les objectifs. Seule l'adhésion complète du patient à cette chirurgie comme au protocole orthodontique, chirurgical ou prothétique qui suivra, en garantira son succès. Il n'y a pas d'âge limite pour réaliser cette greffe et celle-ci peut obtenir d'excellents résultats si l'environnement parodontal, dentaire, muqueux et psychologique est pris en compte *(fig. 9)*.

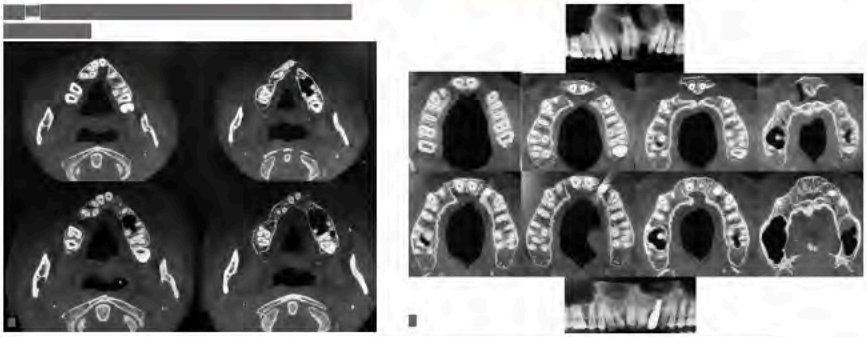

L'incisive latérale

Présente, absente ou dysmorphique, elle va conditionner l'éventuelle nécessité de reconstruction coronaire finale *(fig. 14)*. C'est l'un des aspects les plus variables dans les cas de fentes. Notons que cet aspect est également bien souvent différent d'un côté à l'autre dans les cas de fentes bilatérales.

Figure 14a. ***Score « 0 » : incisive latérale absente.***

b. ***Score « 1 » : incisive latérale dysmorphique ou présence de germes multiples.***

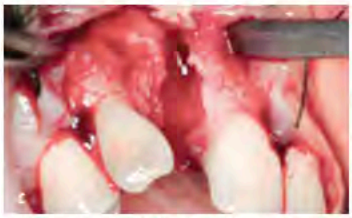

c. ***Score « 2 » : incisive normalement formée.***

Les dents bordant la fente séquellaire

L'état corono-radiculaire des dents bordantes va fortement influer sur l'ampleur du plan de traitement prothétique à entreprendre à l'arcade maxillaire. Stabilité, état carieux, dysmorphie, vitalité pulpaire, besoin de contention à long terme… sont autant de critères intervenant dans le pronostic à long terme, et donc dans la décision de réhabilitation prothétique d'usage *(fig. 15)*.

Figure 15a. ***Score « 0 » : obturations coronaires importantes et/ou dents dévitalisées.***

b. ***Score « 1 » : dysplasies de l'émail, petites cavités d'obturation.***

c. ***Score « 2 » : dents indemnes.***

Le parodonte bordant la fente

Ce sont son morphotype (résistance biologique et biomécanique), ainsi que son état d'inflammation réactive qui sont explorés. Le biotype des tissus mous peut présenter une très grande variabilité, comme chez un sujet non porteur de fente *(fig. 16)*. La hauteur et l'épaisseur de la gencive attachée kératinisée déterminent et conditionnent les actes chirurgicaux à réaliser sur la fente séquellaire.

Figure 16a. ***Score « 0 » : parodonte pathologique (poches parodontales, inflammation gingivale, récessions tissulaires marginales), ou de hauteur réduite (alvéolyse horizontale), avec dents mobiles.***

b. ***Score « 1 » : parodonte sain, avec biotype fin, ou faible hauteur de gencive attachée kératinisée.***

c. ***Score « 2 » : parodonte sain, avec biotype épais, ou grande hauteur de gencive attachée kératinisée.***

Enfin, dans certaines situations, le recours à des parties fixées de type overdentures [93], simples ou magnétiques [94], peut aussi être une indication de choix face à des dents délabrées et un manque de volume prothétique à leur niveau *(fig. 16)*.

Figure 16. ***L'absence de prise en charge orthodontique, chez le patient âgé par exemple, se caractérise par des relations occlusales de type « articulé croisé » aussi bien postérieures qu'antérieures (a, b). Le soutien de lèvre est alors réduit à son minimum et les dents peu visibles (c). La présence d'une fistule au niveau de la fente (ici réouverte après avulsion d'une canine délabrée et en malposition) impose souvent le recours à un obturateur soutenu par une PAP (d). La prothèse combinée est alors une réelle indication prothétique, par sa capacité à résoudre ces différents défauts. L'étude préalable et le montage directeur objectivent le volume prothétique disponible (e) et peuvent être complétés par un mock-up antérieur qui valide ou non le nouveau soutien labial (f-h). Le faible volume prothétique et le délabrement initial sévère des dents antérieures conditionnent le choix pour des réalisations de type « overdentures » simples (i, j). Celles-ci permettent de conserver le rempart alvéolaire dans le temps et d'assurer le passage et la sustentation du châssis métallique. L'empreinte secondaire est réalisée après le scellement des overdentures et avec un matériau élastique de type polysulfure, peu propice au déchirement (k). La PAP à châssis est finalisée selon le projet initial validé (l) puis insérée en bouche (m, n).***

Prothèse combinée à ancrage implantaire (Classes II et III)

Le développement des techniques implantaires a permis d'apporter de nouvelles solutions prothétiques en prothèse combinée ***(fig. 17)***. Ces techniques sont avantageusement accompagnées de greffes osseuses et/ou muqueuses, pour rectifier le volume et la situation des crêtes osseuses par exemple. Ces chirurgies préprothétiques créent ainsi de meilleures conditions tissulaires et environnementales pour les futurs implants et leurs piliers *(voir chapitre « Traitements préprothétiques »)*. Elles sont justifiées tant par la nécessité d'ostéointégration que par la nécessité de reconstruire un volume tissulaire perdu.